

Tratamiento quirúrgico del quiste dermoide. Reporte de un caso

Surgical treatment of dermoid cyst. Case report

^aAlejandra Cuba¹ , ^bDiana Narváez¹, ^cBeatriz Di Martino Ortiz¹ , ^dArnaldo Aldama¹ 

¹Universidad Nacional de Asunción, Facultad de Ciencias Médicas, Hospital de Clínicas, Cátedra de Dermatología. Asunción -Paraguay.

RESUMEN

Los quistes cutáneos son cavidades de contenido líquido o semi-sólido revestidas por epitelio. Se originan de las diversas porciones de los anexos, ya sean de las unidades pilosebáceas o las glándulas sudoríparas; y en pocos casos por alteraciones del desarrollo. Representan motivos de consulta frecuentes en Dermatología, ya sea de causa médica o estética.

El quiste Dermoide se presenta en niños como nódulo subcutáneo que habitualmente se localiza en la región periorbitaria, y su tratamiento es la escisión quirúrgica.

Palabras claves: Quiste Dermoide, epitelio, Dermatología.

ABSTRACT

Cutaneous cysts are cavities with liquid or semi-solid content lined by epithelium. They originate from the various portions of the adnexa, either the pilosebaceous units or the sweat glands. They represent frequent reasons for consultation in Dermatology, whether for medical or aesthetic reasons.

The dermoid cyst presents in children as a subcutaneous nodule that is usually located in the periorbital region, and its treatment is surgical excision.

Key words: Dermoid cyst, epithelium, Dermatology

INTRODUCCIÓN

Los quistes cutáneos son cavidades revestidas por epitelio. Se originan mayormente de unidades pilosebáceas o de glándulas sudoríparas y clínicamente se manifiestan como pápulas o nódulos. El tipo de quiste depende de las características histológicas y localización anatómica.¹

El quiste Dermoide se encuentra revestido por epitelio escamoso estratificado y presenta componentes en la pared.² Contienen otras estructuras cutáneas normales como pelos, lóbulos sebáceos, glándulas ecrinas, apocrinas y/o músculo liso.

Se presenta en niños en forma de un nódulo subcutáneo que habitualmente se localiza en la

^aResidente de Dermatología.

^bDermatóloga.

^cProfesor Asistente de Dermatología. Dermatopatólogo.

^dProfesor Titular de Dermatología. Jefe de Cátedra.

Autor correspondiente:

Dra. Beatriz Di Martino Ortiz

Email: beatrizdimartino@gmail.com



Este es un artículo publicado en acceso abierto bajo una Licencia Creative Commons

región periorbitaria. Resulta de suma importancia realizar estudios de imágenes para descartar conexiones con el Sistema Nervioso Central. El tratamiento consiste en extirpación quirúrgica idealmente en edades tempranas.

CASO CLÍNICO

Femenino de 13 años de edad, procede de Itauguá, estudiante; sin patologías de base. Consulta por crecimiento progresivo de tumor redondeado de color piel, presente desde el nacimiento y que crece de forma asintomática sobre la ceja izquierda. Le molesta estéticamente.

Al examen físico se constata tumoración ovalada de color piel, blanda, bien delimitada de aprox 3,5 x 2cm, la piel que lo cubre se mueve con facilidad, y asienta en región superciliar izquierda. Fig 1.

Presenta hemograma con crisis sanguínea normal; ecografía de piel y partes blandas informó imagen compatible con quiste sebáceo, y la radiografía de cráneo no mostró alteraciones.

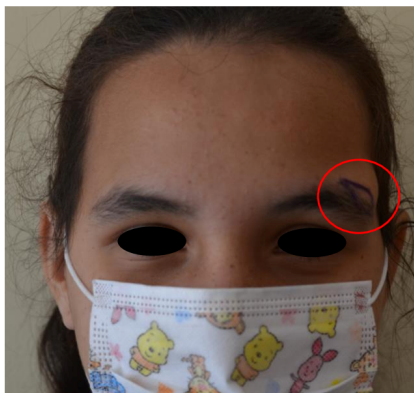

Figura 1. Tumoración ovalada bien delimitada.

Posterior a detallar posibles complicaciones de la cirugía como ser parálisis facial periférica por la localización y profundidad de la lesión; la Madre firma consentimiento informado y se procede a extirpación quirúrgica completa realizando incisión cutánea sobre la lesión, se constata en el acto una lesión encapsulada, bien definida, Fig. 2.; la cual es extirpada con dificultad debido a la adherencia al periostio; se realizó cierre de la herida por planos con sutura con hilo reabsorbible “poliglactina” y luego reabsorbible “polypropileno”, queda con un dren por 24hs.

La muestra es enviada a anatomía patológica que informa quiste revestido por epitelio escamoso, con presencia de glándulas sebáceas en su pared y con queratina laminada como contenido. Fig.3

Con respecto a la evolución de la paciente se constata en el pos operatorio inmediato parálisis facial periférica lado izquierdo; con recuperación completa a los 3 meses de acompañamiento de rehabilitación física indicada de manera precoz.

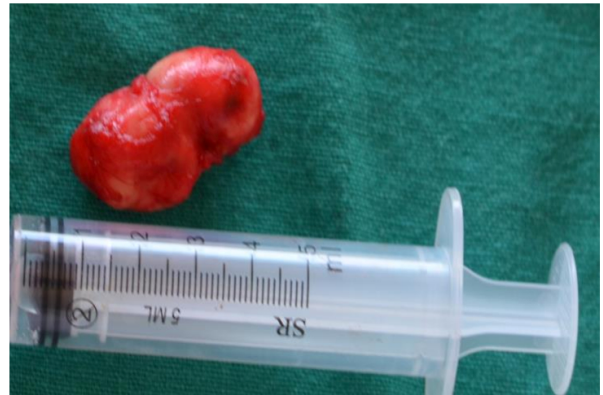

Figura 2. Lesión encapsulada, bien definida.

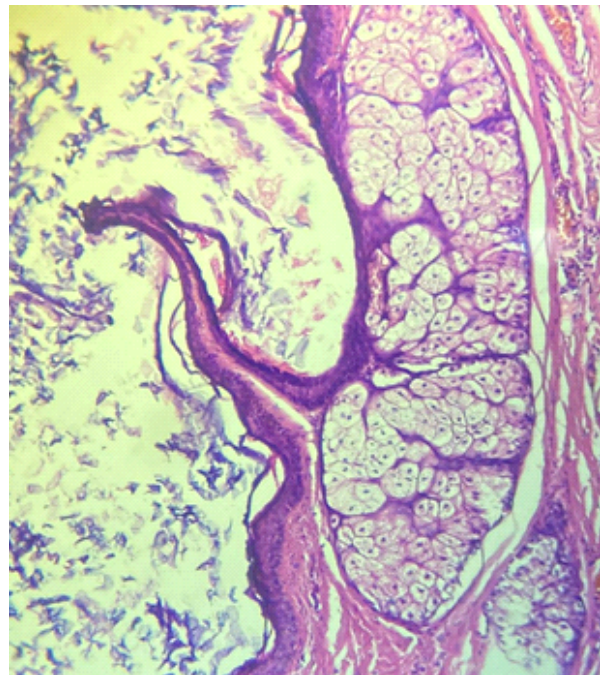


Figura 3. Gentileza Prof. Di Martino: epitelio escamoso de revestimiento (flecha azul), glándulas sebáceas en la pared (flecha roja).

DISCUSIÓN

El quiste Dermoide es el tumor orbitario más común en niños, representa el 3-5% de la patología congénita de la órbita, el 60% de los casos se desarrolla entre los 15-35 años.

Generalmente ya está presente en los lactantes como masas ovas, indoloras, lisas, de crecimiento lento. Presentan entre 1-4cm de diámetro, habitualmente están el tejido celular subcutáneo y puede llegar a afectar al periostio. La presentación más frecuente es en el cuadrante superotemporal de la órbita, adyacente a la sutura frontocigomática, y la localización medial es la segunda en frecuencia.

Es muy importante efectuar una evaluación radiológica exhaustiva antes de la cirugía. La ecografía permite detectar algunos defectos óseos, pero tiene una sensibilidad muy limitada. Aunque la TC representa el método más sensible para identificar defectos craneales óseos, son frecuentes los resultados positivos falsos en niños pequeños en proceso de maduración esquelética. La RM permite identificar mejor las masas intracraneales y otros cambios en los tejidos blandos, y puede facilitar también la planificación de las intervenciones quirúrgicas. Además, a menudo hay que efectuar una exploración quirúrgica para poder descartar definitivamente la presencia de una conexión intracraneal, ya que los pequeños tractos fibrosos pueden pasar desapercibidos en los estudios de imagen.³

La localización anatómica y el tamaño de la lesión son elementos importantes en la elección del abordaje quirúrgico, el cual debe permitir el acceso con el mínimo de retracción tisular. El objetivo de la cirugía es remover la totalidad de la lesión.⁴

CONCLUSIÓN

Los quistes Dermoides son lesiones benignas de frecuente consulta en Dermatología Pediátrica. Son el resultado de una anomalía durante el desarrollo fetal, considerados una variante de Teratoma. Predomina su localización alrededor de la órbita y sobre todo en la cola de la ceja; pero pueden localizarse en fontanela anterior, puente nasal,

región submentoniana, cuello, esternón, escroto, entre otros. Puede presentar complicaciones como episodios de inflamación e infección, osteomielitis y meningitis si hay comunicación intracraneana, erosión del hueso subyacente y desplazamiento de párpados y/o proptosis. Por lo tanto, el tratamiento ideal es la escisión quirúrgica completa y debe practicarse cuando se diagnostican.

REFERENCIAS BIBLIOGRÁFICAS

1. Stone M. Quistes. Dermatología 4° edición. Bologna. España, Elsevier 2019. Cap. 110. pag: 1917-1927.
2. Di Martino B. Claves para el diagnóstico dermatopatológico de los quistes cutáneos. Our Dermatol Online. 2013; 4(2): 230-236.
3. Rámirez L. y col. Quiste dermoide en la cola de la ceja. Rev Cubana Oftalmol 2014 vol.27 no.1.
4. Kilic M., y col. Cranio-Orbital Tumors: Clinical Results and A Surgical Approach. Med Bull Sisli Etfal Hosp. 2019; 53(3): 240-246.