

Triamcinolona intralesional como tratamiento de la psoriasis ungueal. Reporte de 2 casos exitosos

^aRomina Contreras¹ , ^aLaura Wiegert¹, ^bArnaldo Aldama¹ 

¹ Universidad Nacional de Asunción, Facultad de Ciencias Médicas, Hospital de Clínicas, Cátedra y Servicio de Dermatología. San Lorenzo, Paraguay.

INTRODUCCIÓN

La psoriasis es una de las causas más frecuentes de distrofia ungueal, con una incidencia estimada del 80-90 % y una prevalencia variable del 10-82 %. El compromiso ungueal se asocia a un mayor impacto en la calidad de vida, así como a un mayor riesgo de enfermedad moderada a grave, aunque puede ocurrir en el 40 % de pacientes con psoriasis leve. La psoriasis ungueal es considerada como un factor pronóstico independiente para el desarrollo de artritis psoriática y hasta un 80% de estos pacientes presentan afectación ungueal. La psoriasis ungueal sin compromiso cutáneo se observa en el 5-10 % de los pacientes. La psoriasis ungueal conlleva un impacto importante en la calidad de vida, debido por un lado a las alteraciones estéticas y de manera más importante a las limitaciones en las actividades diarias como resultado del dolor asociado que puede producir.¹⁻⁵

Dependiendo de la estructura ungueal afectada pueden observarse diferentes manifestaciones clínicas. Cuando la enfermedad afecta la matriz, se observan cambios más graves en las uñas como pitting, manchas rojas en la lúnula (lúnula moteada), leuconiquia y destrucción de la lámina (uña destruida). La afectación del lecho se manifiesta por

onicolisis, hiperqueratosis subungueal, manchas de aceite o mancha salmón y hemorragias en astilla.^{6,7}

El Nail Psoriasis Severity Index (NAPSI) es una herramienta objetiva y reproducible que ayuda a estimar el compromiso ungueal y a valorar los resultados de los tratamientos.³

El tratamiento óptimo depende del paciente y de las características de la enfermedad. Los tratamientos disponibles incluyen tanto a los corticoides tópicos como intralesionales, y a los agentes sistémicos, incluyendo el tratamiento con biológicos.⁴

En este trabajo describimos el tratamiento de 2 pacientes con psoriasis ungueal y afectación en piel leve, por lo cual se decidió realizar tratamiento con triamcinolona intralesional en uñas afectadas.

CASOS CLÍNICOS

PACIENTE 1: Mujer de 26 años de edad con diagnóstico de psoriasis en placa leve con afectación ungueal de un año de evolución, en tratamiento para lesiones cutáneas con emolientes y corticoides tópicos solo en episodios de brotes. Sin otras comorbilidades.

^a Dermatóloga.

^b Dermatólogo. Jefe de Cátedra y Servicio

Autor correspondiente:

Dra. Laura Wiegert

Email: lauwiegert1905@gmail.com



Este es un artículo publicado en acceso abierto bajo una Licencia Creative Commons

NAPSI inicial: 9.

Mano derecha: 2º dedo con uña destruida en los cuatro cuadrantes e hiperqueratosis subungueal en los dos cuadrantes superiores; 5º dedo con onicosis distal en los dos cuadrantes superiores. NAPSI: 8 (Figura 1A y 2A).

Mano Izquierda: Uña del 2º dedo con onicosis en cuadrante superoexterno. NAPSI: 1 (Figura 1A y 3A).

Se realizaron 2 sesiones de infiltración con 0.02 cc (6 mg/ml) de triamcinolona con jeringa de insulina y aguja de 30 gauge en la base de uñas afectadas cada 4 semanas.

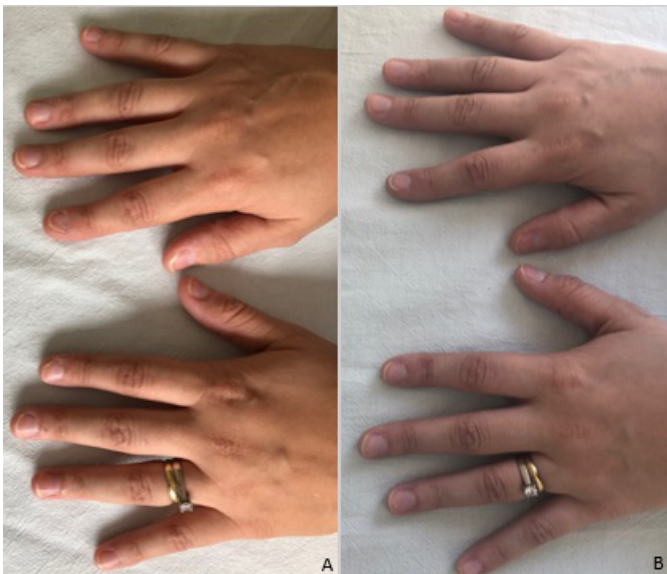

Figura 1.
A: NAPSI pre tratamiento: 9 (Mano derecha: NAPSI 8 y mano izquierda: NAPSI 1)
B: NAPSI post tratamiento: 5 (Mano derecha: NAPSI 2 y mano izquierda: NAPSI 3)

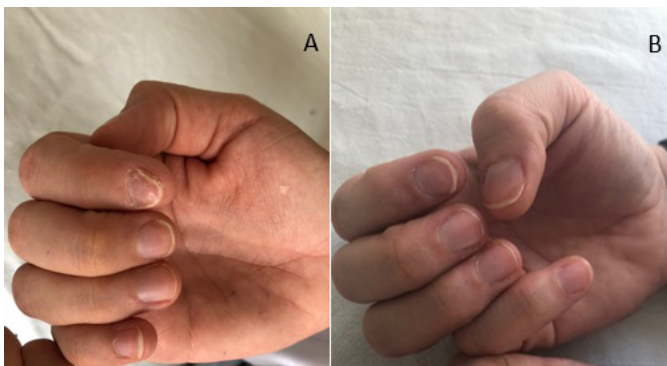


Figura 2: Mano derecha.
A: Pre tratamiento: NAPSI 8 (2º dedo con uña destruida en los cuatro cuadrantes e hiperqueratosis subungueal en los dos cuadrantes superiores; 5º dedo con onicosis distal en los dos cuadrantes superiores).
B: Posterior a 2da sesión de infiltración con triamcinolona: NAPSI 2 (uña de 2º dedo con onicosis en los 2 cuadrantes superiores).

NAPSI post tratamiento: 5.

Mano derecha: Uña de 2º dedo con onicosis en los 2 cuadrantes superiores. NAPSI: 2 (Figura 1B y 2A).

Mano izquierda: Uña de 4º dedo con onicosis en el cuadrante superoexterno y leuconiquia en los 2 cuadrantes superiores. NAPSI: 3 (Figura 1B y 3B).

OBS: El 4º dedo de la mano izquierda no recibió tratamiento por no haber presentado lesiones previamente.

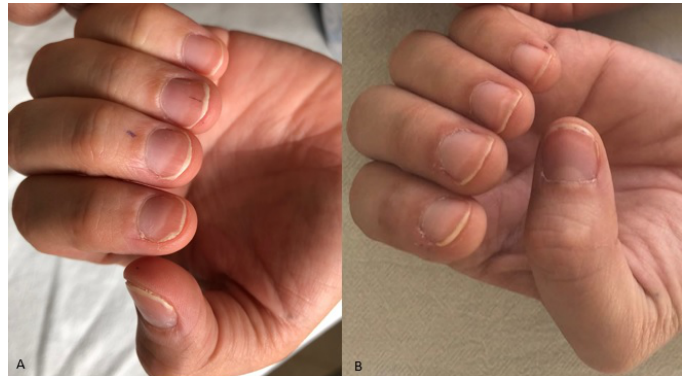

Figura 3: Mano izquierda.
A: Pre tratamiento: Uña del 2º dedo con onicosis en cuadrante superoexterno; NAPSI 1.
B: Post infiltración: Uña del 2º dedo sin lesiones. Se observa nueva lesión en uña de 4º dedo con onicosis en el cuadrante superoexterno y leuconiquia en los 2 cuadrantes superiores; NAPSI 3.

PACIENTE 2: Masculino de 23 años de edad, con diagnóstico de psoriasis en placa leve con afectación ungueal de 3 meses de evolución, en tratamiento para las lesiones cutáneas con emolientes y corticoides tópicos. Sin otras comorbilidades.

NAPSI inicial: 18.

Mano Derecha: Onicosis en cuadrantes superiores de uñas de 1º, 2º, 4º y 5º dedos. Uña destruida en cuadrantes superior e inferior externos y depresiones ungueales en los cuatro cuadrantes del 4º dedo. NAPSI: 14 (Figura 4A y 5A).

Mano izquierda: Onicosis en cuadrantes superiores de uñas de 1º y 5º dedos. NAPSI: 4 (Figura 4A y 6A).

Se realizaron 3 sesiones de infiltración con 0.02 cc de triamcinolona con jeringa de insulina y aguja de 30 gauge en la base de uñas afectadas cada 4 semanas.

NAPSI posterior: 7.

Mano Derecha: Onicosis en cuadrantes superiores de uñas de 2º, 4º dedos y del cuadrante superoexterno de la uña del 5º dedo; NAPSI 5 (Figura 4B y 5B).

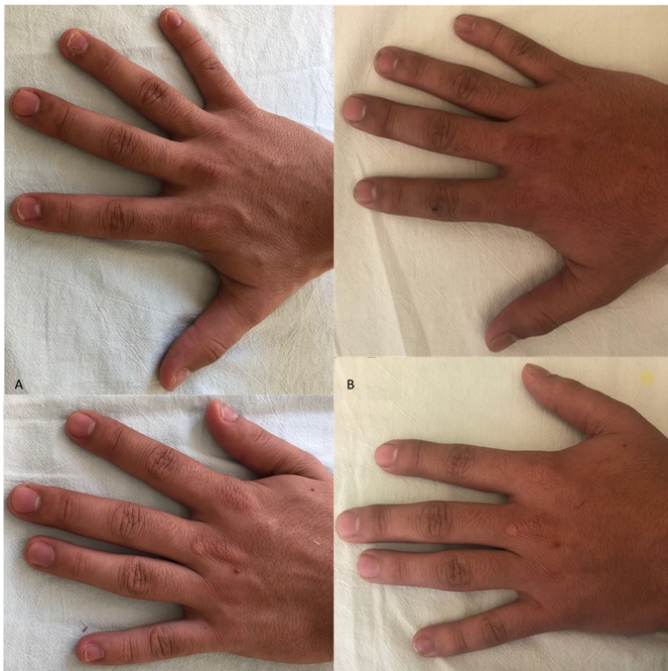

Figura 4:
A: NAPI pre tratamiento: 18 (Mano derecha: NAPI 14 y mano izquierda: NAPI 4)
B: NAPI post tratamiento: 7 (Mano derecha: NAPI 5 y mano izquierda: NAPI 2)

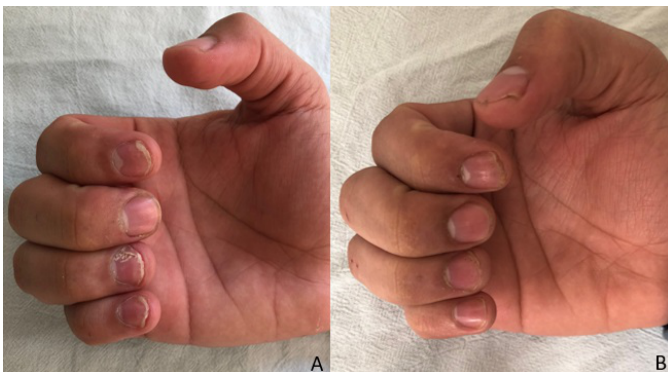


Figura 5: Mano derecha.
A: Pre tratamiento: NAPI 14 (onicolisis en cuadrantes superiores de uñas de 1º, 2º, 4º y 5º dedos; uña destruida en cuadrantes superior e inferior externos y depresiones ungueales en los cuatro cuadrantes del 4º dedo).
B: Post 3 sesiones de infiltración con triamcinolona: NAPI 5 (onicolisis en cuadrantes superiores de uñas de 2º, 4º dedos y del cuadrante superoexterno de la uña del 5º dedo)

DISCUSIÓN

Las alteraciones ungueales son a menudo difíciles y frustrantes de tratar, siendo este también el caso de la psoriasis ungueal, especialmente cuando está limitada a las uñas o la afectación cutánea es leve.⁸

Una amplia cantidad de opciones terapéuticas tanto tópicos como sistémicas han sido usadas para tratar

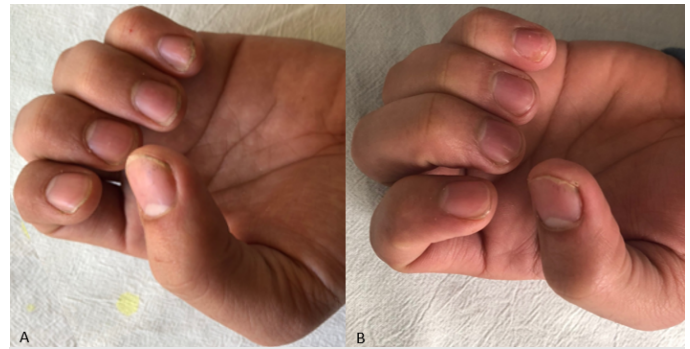


Figura 6: Mano izquierda.
A: Pre tratamiento: NAPI 4 (onicolisis en cuadrantes superiores de uñas de 1º y 5º dedos).
B: Post infiltración: NAPI 2 (onicolisis en cuadrantes superoexternos de uñas de 1º y 5º dedos).

la psoriasis ungueal, con respuestas a menudo no muy satisfactorias, por lo cual esta continúa siendo un reto terapéutico. Uno de los objetivos en el tratamiento de las alteraciones ungueales es lograr que la droga esté disponible en la matriz ungueal a una concentración efectiva. Los tratamientos sistémicos deben usarse en dosis altas lo que podría resultar en toxicidad pudiendo de igual manera no llegar a dosis efectivas que alcancen la matriz. Depositar la droga directamente a la matriz ungueal resulta por lo tanto una opción atractiva.^{6,7,9}

Tanto el acetónido de triamcinolona, metotrexate y ciclosporina han sido usados como tratamientos intralesionales para la psoriasis ungueal, siendo la primera las más frecuentemente utilizada.¹⁰

Las inyecciones intralesionales de corticoides tienen una larga trayectoria en el tratamiento de la psoriasis ungueal y son una excelente opción de tratamiento ya que la droga es depositada donde la inflamación ocurre sin riesgos de efectos sistémicos adversos. Las inyecciones de acetónido de triamcinolona (5-10 mg/ml) mensuales o cada 2 meses son particularmente útiles para tratar las manifestaciones de la psoriasis de la matriz ungueal, y tienen un efecto moderado en las lesiones del lecho ungueal.^{2,7,8}

Existen dos enfoques terapéuticos de administración intralesional de triamcinolona, uno con bajas concentraciones (2,5 a 5 mg/ml) y otro con altas concentraciones (10 mg/ml). En el caso de usar bajas concentraciones, las inyecciones deben aplicarse de manera mensual por 6 meses; con el enfoque de mayor concentración las inyecciones deben ser menos frecuentes. Ambos métodos producen resultados satisfactorios similares, aunque se recomienda

el protocolo con baja concentración debido a los potenciales efectos adversos de los tratamientos con concentraciones mayores, que incluyen atrofia de la piel o hiperpigmentación. Las inyecciones pueden realizarse en un solo punto de inyección o múltiples inyecciones. Las inyecciones a nivel de la matriz permiten depositar la droga a través de un solo sitio de punción, no requiriendo anestesia local; sin embargo, para tratar las lesiones del lecho ungueal se necesitan varias punciones, siendo técnicamente más difícil, dolorosa y requiriendo anestesia local. La eficacia se observa dentro de los 1-3 meses del tratamiento, pero la respuesta total puede requerir 6 o más meses de tratamiento, si no se observa respuesta clínica luego de 3 a 6 sesiones debe considerarse cambiar de tratamiento.^{4,10,11}

En nuestros casos optamos por el enfoque terapéutico de bajas concentraciones, administrando la triamcinolona en una dosis de 0,25 mg en un solo punto de aplicación a nivel de la matriz, no presentando efectos locales adversos en ninguno de nuestros pacientes y con muy buena tolerancia por parte de ambos pacientes.

En el 1er paciente se constató una reducción del NAPSÍ de 5 puntos con mejoría de las lesiones ungueales en un 55%. En el 2do paciente hubo una reducción del NAPSÍ de 11 puntos; mejoría del 61% con respecto al compromiso inicial. Ambos pacientes se mostraron conformes con los resultados obtenidos.

CONCLUSIÓN

La psoriasis ungueal es un hallazgo bastante frecuente en los pacientes con psoriasis, pudiendo ser la única manifestación de la enfermedad o acompañarse de un compromiso de piel leve, siendo en este caso un reto diagnóstico y terapéutico. Es un indicador de peor pronóstico y de alto riesgo de desarrollo de artritis psoriásica.⁷

Las inyecciones intralesionales de triamcinolona son un tratamiento efectivo, práctico y seguro sobre todo para pacientes con pocas uñas afectadas, sin o con compromiso limitado de la piel, con características de afectación de la matriz y sin artritis psoriásica.¹⁰

La buena respuesta citada en la literatura y demostrada en estos casos, apoya el uso de triamcinolona intralesional como una opción eficaz, accesible, de bajo costo y que con el enfoque de baja concentración y aplicación en un solo punto, logra resultados satisfactorios con baja frecuencia de efectos adversos.

REFERENCIAS BIBLIOGRÁFICAS

1. Rigopoulos D, Baran R, Chiheb S, Daniel CR, Di Chiacchio N, Gregoriou S, et al. Recommendations for the definition, evaluation, and treatment of nail psoriasis in adult patients with no or mild skin psoriasis: A dermatologist and nail expert group consensus. *J Am Acad Dermatol*. julio de 2019;81(1):228-40.
2. Bardazzi F, Starace M, Bruni F, Magnano M, Piraccini B, Alessandrini A. Nail Psoriasis: An Updated Review and Expert Opinion on Available Treatments, Including Biologics. *Acta Derm Venereol*. 2019;99(6):516-23.
3. Oram Y, Akkaya AD. Treatment of nail psoriasis: common concepts and new trends. *Dermatol Res Pract*. 2013;2013:180496.
4. Thomas L, Azad J, Takwale A. Management of nail psoriasis. *Clin Exp Dermatol*. 2021;46(1):3-8.
5. Pasch MC. Nail Psoriasis: A Review of Treatment Options. *Drugs*. 2016;76:675-705.
6. Mittal J, Mahajan BB. Intramatrix injections for nail psoriasis: An open-label comparative study of triamcinolone, methotrexate, and cyclosporine. *Indian J Dermatol Venereol Leprol*. agosto de 2018;84(4):419-23.
7. Haneke E. Nail psoriasis: clinical features, pathogenesis, differential diagnoses, and management. *Psoriasis Auckl NZ*. 2017;7:51-63.
8. Starace M, Alessandrini A, Iorizzo M, D'Alto-brando A, Ferrari T, Bruni F, et al. A pilot study of intralesional methotrexate injections versus triamcinolone acetonide in patients affected by nail matrix psoriasis. *Clin Exp Dermatol*. 3 de febrero de 2022;
9. Rigopoulos D, Rompoti N, Gregoriou S. Management of Nail Psoriasis. *Dermatol Clin*. 1 de abril de 2021;39(2):211-20.
10. Ricardo JW, Lipner SR. Nail Psoriasis in Older Adults: Intralesional, Systemic, and Biological Therapy. *Dermatol Clin*. abril de 2021;39(2):195-210.

11. Yoo KH, Bang DS, Han HS, Li K, Kim BJ. Intralesional triamcinolone injections for the treatment of nail dystrophy: A case series. *Dermatol Ther.* mayo de 2020;33(3):e13427.