

# Liquen estriado. Estudio clínico y epidemiológico de 13 casos en dos servicios de Dermatología del Paraguay. Periodo 2009-2012.

## *Lichen striatus. Epidemiological and clinical features of 13 cases in two services of Dermatology of Paraguay. Years 2009-2012.*

Romina Acosta\*, Silvia Mancia\*\*, Arnaldo Aldama\*\*\*, Lourdes Bolla\*\*\*\*

\*Residente de primer año de Dermatología. Servicio de Dermatología – Hospital Nacional de Itauguá. \*\*Residente de primer año de Dermatología. Cátedra de Dermatología – Hospital de Clínicas. Facultad de Ciencias Médicas – UNA. \*\*\*Profesor adjunto de Dermatología. Cátedra de Dermatología – Hospital de Clínicas. Facultad de Ciencias Médicas – UNA. Jefe de Servicio. Servicio de Dermatología – Hospital Nacional de Itauguá.\*\*\*\*Profesor Titular y Jefe de Cátedra de Dermatología. Cátedra de Dermatología – Hospital de Clínicas. Facultad de Ciencias Médicas – UNA.

### Resumen

**Introducción:** El liquen estriado es una dermatosis inflamatoria, de distribución lineal, generalmente unilateral y autolimitada, relativamente rara, que afecta principalmente a niños, de etiología aún no aclarada. Ante la carencia de una casuística nacional nos pareció interesante reportar la experiencia en dos Servicios de Dermatología del Paraguay y comparar con la casuística descrita en la literatura.

**Material y método:** Estudio retrospectivo, observacional, de corte transversal, de los casos diagnosticados en dos Servicios de Dermatología del Paraguay, en el período comprendido entre los años 2009 - 2012.

**Resultados:** En el período mencionado en ambas instituciones se diagnosticaron 13 casos de liquen estriado, siendo 12 casos del sexo femenino. La edad promedio fue de 8 años, con localización preferente en miembros inferiores (9 casos). En 4 casos la lesión era pruriginosa. Los pacientes contaban con el antecedente de atopia (2 casos) y el tratamiento más utilizado fueron los corticoides tópicos de baja y mediana potencia. Se registraron 3 casos con lesiones residuales hipopigmentadas.

**Conclusión:** El liquen estriado en nuestro medio es una patología de rara presentación. Los datos observados en estos casos son superponibles a otras series más numerosas.

**Palabras claves:** liquen estriado, líneas de Blaschko, lesiones lineales.

### Summary

**Background:** Lichen striatus is an inflammatory dermatosis, with linear distribution, usually unilateral and self-limited, relatively rare, affecting mainly children, with etiology not yet clear. In the absence of a national casuistry it seemed interesting to report our experience in two dermatology services of Paraguay and compare the casuistry described in the literature.

**Methods:** Retrospective, observational, cross-sectional study of cases observed in two Dermatology Services of Paraguay, in the period between 2009 to 2012.

**Results:** In the period mentioned in both institutions were diagnosed 13 cases of lichen striatus, where 12 cases were female. The average age was 8 years, with preferential localization in the lower limbs (9 cases). In 4 cases the lesion was pruritic. Patients had a history of atopy (2 cases) and the most widely used treatment were topical low and medium power corticosteroids. There were 3 cases with residual hypopigmented lesions.

**Conclusion:** Lichen striatus in our environment is a disease with an unusual presentation. The observed data in these cases are comparable with other larger series.

**Keywords:** lichen striatus, Blaschko lines, linear-lesions



## Introducción

El liquen estriado o erupción cutánea inflamatoria adquirida lineal de Blaschko, es una dermatosis inflamatoria, de etiología desconocida que afecta principalmente a niños de 4 meses a 15 años (edad media de aparición de 2 a 3 años), se presenta principalmente en las extremidades, y predomina en el sexo femenino.<sup>1</sup>

En teoría, durante el desarrollo fetal temprano, un clon aberrante de células epidérmicas producidas por mutación somática, migra a lo largo de las líneas de Blaschko. La exposición a un agente infeccioso (virus), vacuna BCG u otro precipitante podría romper la tolerancia previa a la copia aberrante mediante la inducción de un antígeno de membrana. El liquen estriado puede representar una manifestación de la predisposición atópica con las respuestas inmunes anormales. Las observaciones sugieren que un agente infeccioso actúa como un disparador en individuos genéticamente predispuestos.<sup>1</sup>

El diagnóstico se sospecha por la clínica, al observarse la erupción caracterizada por la aparición súbita de pápulas rosadas, amarronadas o hipopigmentadas, de superficie aplanada, frecuentemente escamosas, de 1 a 3 mm de diámetro y con una configuración lineal, generalmente unilateral. Es raro que involucre al tronco, cabeza o cuello. Pueden afectar al aparato ungueal dando lugar a onicólisis, surcos, desgaste y pérdida total de la uña.<sup>2</sup>

Su evolución suele ser autolimitada, desde algunos meses hasta 2 años, antes de sufrir una remisión espontánea, pudiendo dejar una hipopigmentación residual.<sup>2</sup>

Las características histológicas son variables, dependen del momento en que la biopsia se lleva a cabo y diferentes áreas dentro de la misma lesión pueden tener imágenes diferentes. En general, hay una reacción liquenoide con infiltrado de linfocitos e histiocitos, en dermis superficial y profunda (periecrino). En la epidermis hay hallazgos semejantes al eccema y células disqueratóticas.<sup>1,3</sup>

Los diagnósticos diferenciales incluyen otras enfermedades inflamatorias que pueden asumir un patrón lineal, como poroqueratosis lineal, psoriasis lineal, nevus epidérmico verrugoso inflamatorio lineal (NEVIL), enfermedad de Darier lineal y enfermedad de injerto contra huésped con trayecto lineal (EICH). Sin embargo el diagnóstico diferencial principal es el liquen plano lineal.<sup>1,2</sup> En 1990, Grosshans y Marot introdujeron el tér-

mino “blaschkitis del adulto” describiendo una erupción similar al liquen estriado que ocurre en el adulto, con lesiones que predominan en el tronco pudiendo ser múltiples y con características más ecematosas.<sup>2</sup>

Para el tratamiento de este trastorno autolimitado se utilizan los corticoides tópicos pero pueden no ser necesarios adoptándose una conducta expectante. Hay informes esporádicos de la eficacia de los inhibidores de la calcineurina utilizados tópicamente.<sup>1,2,4</sup>

## Objetivos

**General:** Conocer las características epidemiológicas y clínicas del liquen estriado en dos Servicios de Dermatología del Paraguay.

**Específicos:** 1) Establecer las características epidemiológicas de la población en estudio. 2) Determinar la frecuencia, características clínicas y asociación con atopia. 3) Describir el manejo terapéutico que recibieron estos pacientes y su evolución.

## Material y Método

**Diseño del estudio:** Retrospectivo, observacional, de corte transversal. El estudio se realizó en la Cátedra de Dermatología del Hospital de Clínicas (HC), Facultad de Ciencias Médicas - Universidad Nacional de Asunción (FCM-UNA) y en el Servicio de Dermatología del Hospital Nacional (HN) de Itauguá, ambos de Paraguay..

### Población:

- **De referencias:** pacientes provenientes de Asunción e Itauguá y sus áreas de influencia.

- **De estudio:** pacientes de ambos sexos y todas las edades que acudieron a la consulta en ambas instituciones, en el período comprendido entre marzo del 2009 a marzo del 2012.

**Fuentes de información:** historias clínicas de pacientes con diagnóstico clínico de liquen estriado.

**Criterios de inclusión:** todos los pacientes con diagnóstico clínico de liquen estriado.

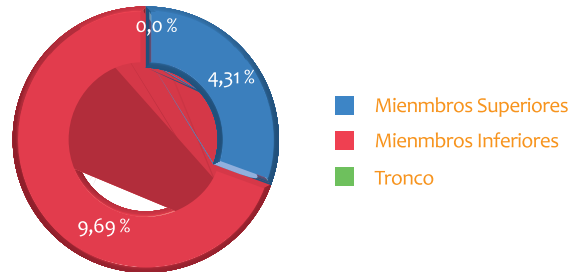
**Criterios de exclusión:** pacientes con diagnóstico clínico distinto al de liquen estriado.

**Variables estudiadas:** edad, sexo, motivo de consulta, características clínicas (lesión elemental, localización, distribución), asociación con atopia, tratamiento y evolución.

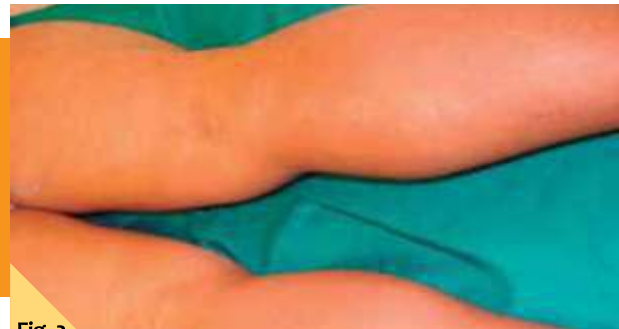**Confidencialidad de datos:** datos personales resguardados por las historias clínicas.

## Resultados

- El número total de pacientes con liquen estriado fue de 13 (6 en el HC y 7 en el HN) en los años que duró el estudio. Considerando que en el HC se realizaron 11.454 primeras consultas y en el HN 3.875, estos casos representaron el 0.05% y el 0.13% respectivamente.
- El diagnóstico fue más frecuente en mujeres (12 casos/92%).
- La edad promedio de presentación fue de 8 años, con un rango que variaba entre los 11 meses a los 19 años de edad.
- Las lesiones elementales más frecuentes fueron las pápulas violáceas o hipopigmentadas, agrupadas conformando placas, de distribución lineal. (12 casos/92%).
- En cuanto a síntomas acompañantes, el prurito fue el rasgo sobresaliente (4 casos/31%).
- El tiempo de evolución de las lesiones osciló entre 15 días a 3 años, con una media de 11 meses.
- Las localizaciones de las lesiones fueron: miembros inferiores (9 casos/69%) y miembros superiores (4 casos/31%). (Figura 1)
- Las lesiones siguieron trayectos únicos en todos los casos (Figuras 2 a 5).
- Referían antecedentes de atopia 2 pacientes (2 casos/15%)
- Sólo en 2 casos se realizó el estudio histopatológico, en ambos confirmando el diagnóstico. En algunos casos los padres no aceptaron la realización de la biopsia al explicárseles la naturaleza de la enfermedad.
- En cuanto al tratamiento, 12 pacientes recibieron corticoides tópicos de baja o mediana potencia. Además 2 pacientes utilizaron queratolíticos, casi todos emolientes y un paciente no recibió tratamiento alguno (Tablas 1 y 2).
- Acudieron a sus controles regulares sólo 3 pacientes (3 casos/23%), presentando todos ellos buena evolución de las lesiones con hipopigmentación en la regresión (Figura 6).

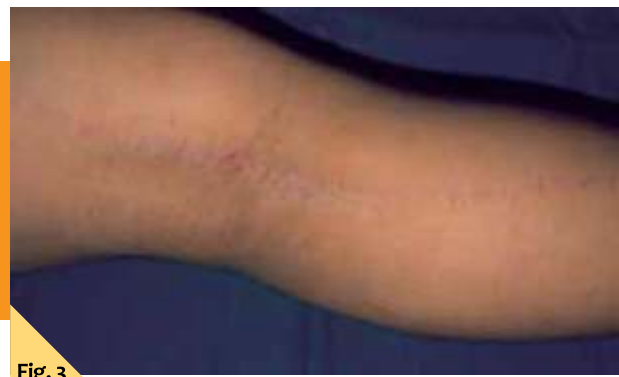

**Fig. 1.** Liquen estriado – Localización de lesiones. Período 2009 – 2012.



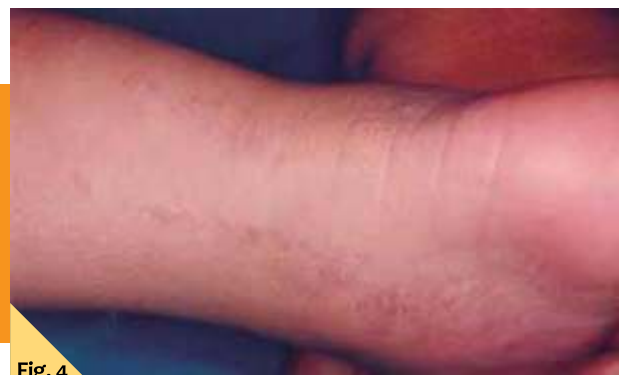**Fig. 2**

Liquen estriado. Lesión eritematoviolácea lineal localizada en miembro inferior.



**Fig. 3**

Liquen estriado en miembro inferior, localización más frecuente en nuestra serie.



**Fig. 4**

Liquen estriado en un lactante con lesión lineal en la zona del tobillo.

## Discusión

El liquen estriado es una dermatosis adquirida poco frecuente cuyo diagnóstico se basa fundamentalmente en la sospecha clínica. En ocasiones es difícil su diferenciación con otras dermatosis lineales, pero es esencial a la hora de establecer el pronóstico de estos pacientes.<sup>4,5</sup>

Aunque puede aparecer a cualquier edad, se presenta principalmente en las dos primeras décadas de la vida,<sup>6,7</sup> como lo observado en nuestra serie en la que todos los casos se presentaron en menores de 20 años. En la serie más numerosa descrita hasta la fecha, de 115 casos, el promedio de edad fue de 4.5 años. Dos de nuestros casos tenían alrededor del año de vida, esto constituye un hecho infrecuente pero citado en la literatura.<sup>8</sup>

En cuanto al sexo, las mujeres son las más frecuentemente afectadas en todas las estadísticas, en una proporción que varía entre 2-3:1.<sup>5,7</sup>

En esta dermatosis, si bien la morfología de las lesiones es muy variable, predominan las pápulas aisladas o agrupadas formando placas, adoptando una distribución lineal en banda continua, o bien interrumpidas por zonas de piel aparentemente normal. La localización más frecuente es a nivel de extremidades superiores o inferiores, aunque pueden presentarse, también con una distribución lineal, a

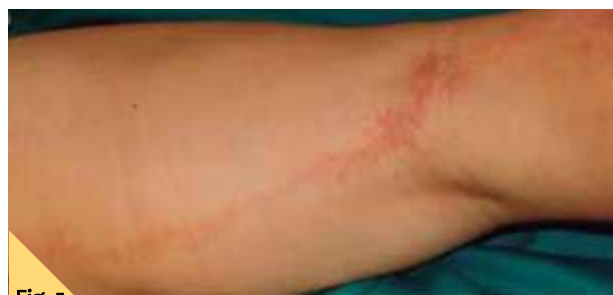

Fig. 5

Liquen estriado. Lesiones eritematosas, descamativas en algunas áreas, siguiendo trayecto lineal.

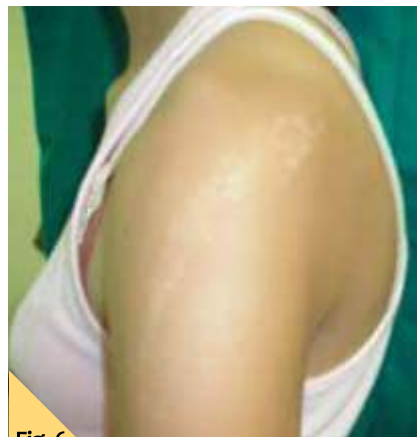

Fig. 6

Liquen estriado. Hipopigmentación residual.

nivel del tórax, abdomen y cara o afectando totalmente a un hemicuerpo.<sup>8</sup> Por lo general, la distribución es homolateral aunque se han descrito lesiones múltiples o con distribución bilateral. Estos datos son coincidentes con nuestra serie que presentó un predominio de lesiones únicas en miembros inferiores, que seguían un trayecto lineal. En el estudio de 115 pacientes con liquen estriado de la Universidad de Bologna - Italia, en 105 de ellos, las lesiones eran pápulas agrupadas en una única banda lineal o curva, continua o discontinua, siguiendo patrones correspondientes a las líneas de Blaschko en casi la totalidad de los casos.<sup>8</sup> En otra serie de 18 casos de liquen estriado en niños la localización predominante fue en miembros superiores (48%).<sup>7</sup>

No tuvimos en nuestra casuística pacientes con afectación ungueal, que si bien puede acompañar al proceso en forma de onicólisis o estriación longitudinal, son muy poco frecuentes según lo menciona la literatura.<sup>4</sup>

A pesar de que la mayoría de los casos son asintomáticos, el prurito puede presentarse en algún caso de forma leve. El tiempo de evolución de las lesiones es variable siendo, por lo general, inferior a los 2 años (5.4 meses en la serie más extensa).<sup>8</sup> Estos datos son coincidentes con nuestra serie en la cual el prurito se presentó en 4 pacientes, y la media de evolución de las lesiones fue de 11 meses.

Sólo el 15% de los pacientes estudiados, presentaba antecedente de atopia, sin embargo según la literatura hasta el 80% de los casos refieren historia de atopia como antecedente patológico personal o familiar.<sup>1-8</sup> Esta diferencia podría deberse a que este dato no fue consignado en todas las historias clínicas.

Aunque el liquen estriado se caracteriza por su histología variable, podría tener algunos rasgos constantes. Suele observarse un infiltrado inflamatorio perivascular superficial linfocitario y muy pocas veces se detectan células plasmáticas y eosinófilos. En la dermis papilar el infiltrado podría disponerse en banda y extenderse a la epidermis inferior que exhibe alteración vacuolar de la capa basal y queratinocitos apoptóticos. En ocasiones se identifican melanófagos. En la epidermis también se advierte espongirosis y edema intracelular, a menudo acompañado de exocitosis linfocitaria y paraqueratosis focal. El infiltrado inflamatorio de la dermis reticular que rodea los folículos pilosos y glándulas ecrinas es distintivo.<sup>3</sup> El gran valor del estudio histopatológico es el descartar otras patologías.

Realizar el diagnóstico diferencial del liquen estriado con otras dermatosis es fundamental. Debe realizarse de forma especial con el NEVIL que está formado por pápulas verrugosas agrupadas del color de la piel, parduscas o pardo grisáceas que pueden coalescer y formar placas papilomatosas bien delimitadas; suelen tener una configuración lineal en especial las localizadas en las extremidades siguiendo las líneas de Blaschko.<sup>1</sup> La evolución en el tiempo



**Tabla 1. Liquen estriado. Pacientes de la Cátedra de Dermatología del Hospital de Clínicas (F.C.M. - U.N.A.) Período 2009 – 2012.**

	Sexo	Edad (años)	Tiempo de evolución (meses)	Morfología de las lesiones	Localización	Tto recibido	Evolución
1	F	12	3	Placas eritematovioláceas	MS izquierdo	CT	Estacionario al mes
2	F	9	12	Máculas hipopigmentadas	MI izquierdo	Ninguno	No acude a control
3	M	2	1	Pápulas color piel	MI derecho	CT + ac. salicílico	No acude a control
4	F	19	2	Pápulas color piel	MS izquierdo	CT	No acude a control
5	F	2	15 días	Pápulas color piel	MI izquierdo	CT	No acude a control
6	F	8	4	Placa hipopigmentada bordes eritematovioláceos	MI derecho	CT + ac. salicílico	Lesiones residuales hipopigmentadas al mes

**Tabla 2. Liquen estriado. Pacientes del Servicio de Dermatología – Hospital Nacional de Itauguá. Período 2009 – 2012.**

	Sexo	Edad (años)	Tiempo de evolución (meses)	Morfología de las lesiones	Localización	Tto recibido	Evolución
1	F	<1	1	Placa eritematosa lineal + liquenificación	MS derecho	CT + emolientes	No acude a control
2	F	1.6	6	Placas hipopigmentadas lineales + fina descamación	MI izquierdo	CT + emolientes	Hipopigmentación residual a los 4 meses
3	F	6	36	Placa hipopigmentada lineal	MI derecho	CT + urea	No acude a control
4	F	7	12	Placa hipopigmentada lineal queratósica	MS izquierdo	CT + urea	No acude a control
5	F	7	6	Placa hipopigmentada lineal	MI izquierdo	CT + emolientes + clorfeniramina VO	No acude a control
6	F	11	4	Pápulas hipopigmentadas confluyen formando placas	MI derecho	CT + emolientes	No acude a control
7	F	19	12	Pápulas color piel confluyen formando placas	MI izquierdo	CT + urea + emolientes	No acude a control

F: femenino; M: masculino; MS: miembro superior; MI: miembro inferior; CT: corticoide tópico

y la anatomía patológica ayudan a diferenciarlo del liquen estriado. Hay que tener presente otras dermatosis lineales como el liquen plano lineal (algunos autores consideran al liquen estriado como una variedad de ésta)<sup>2</sup> siendo importante la presencia de otras lesiones típicas de liquen plano, y que al involucionar dejan hiperpigmentación a diferencia del liquen estriado que generalmente deja hipopigmen-

tación. También la psoriasis lineal, proqueratosis lineal, larva migratoria cutánea, vitíligo lineal en su fase hipopigmentada, excepcionalmente la enfermedad de Darier lineal y la hipomelanosis de Ito.<sup>1,2</sup>

En cuanto a la terapéutica doce pacientes de nuestro estudio recibieron corticoides tópicos de baja o

mediana potencia. En otras series la conducta preferente fue la expectante, considerando su evolución autolimitada y la corticoterapia tópica fue utilizada sólo en un 31.3% de los casos.<sup>8</sup> En tres pacientes se comprobó la involución del cuadro al cabo de 1 mes de seguimiento, quedando lesiones residuales hipopigmentadas (Figura 6). Esta secuela fue la preferentemente observada en otros estudios más numerosos, en las que las lesiones hipopigmentadas (28.57 a 50% de los casos) predominaron sobre las hiperpigmentadas (3.8%).<sup>7,8</sup>

## Conclusiones

- El liquen estriado es una patología poco frecuente en nuestro medio, observada preferentemente en niños y adolescentes, con predominio en el sexo femenino.
- Las características clínicas halladas son similares a las descritas en la literatura: pápulas violáceas o hipopigmentadas agrupadas formando placas, configurando trayectos lineales únicos y asientan generalmente en miembros inferiores.
- La mayoría de nuestros casos fueron tratados con corticoides tópicos y el control evolutivo fue insuficiente, si bien la evolución fue favorable en los pocos casos con seguimiento clínico siendo la hipopigmentación residual el hallazgo principal evolutivo.
- Estos casos muestran un bajo porcentaje de relación con la atopía.

## Bibliografía

1. Thomas V, Swanson N, Lee K. Tumores epiteliales benignos, hamartomas e hiperplasias. En: Freedberg I, Eisen A, Wolff K, Austen K, Goldsmith L, Katz S. Fitzpatrick Dermatología en medicina general. 7° Ed. Buenos Aires: Panamericana 2009; p.1054-1067.
2. Shiohara T, Kano Y. Liquen plano y dermatosis liquenoides. En: Bologna J, Jorizzo J, Rapini R. Dermatología. 1ª Ed. Madrid: Elsevier 2004; p. 175-198.
3. Toussaint S, Kamino H. Enfermedades eritematosas, papulosas y escamosas no infecciosas. En: Elder D, Elenitsas R, Jaworsky C, Johnson B. Lever. Histopatología de la piel. 8ª Ed. Buenos Aires: Inter-Médica 1999; p141-170.
4. Weinberg S, Prose N y Kristal L. Dermatología Pediátrica. 3ª Ed. Madrid: Marbán 2003; p.91-108.
5. García S, Escanolilla P. Lesiones papulosas lineales en el abdomen. Piel 2004; 19(4): 210-2.
6. Aguilar A, Requena L, Ambrojo P, Fernández E, Jaquetti G, Sánchez E. Liquen estriado: estudio de doce casos y revisión de la literatura. Piel 1989; 4(4): 163 -170.
7. Taieb A. Liquen striatus. J Am Acad Dermatol 1991; 25: 637.
8. Patrizi A, Neri I, Fiorentini C, Bonci A, Ricci G. Lichen Striatus. Clinical and Laboratory Features of 115 Children. Pediatric Dermatology 2004; 21 (3): 197 - 204.
9. Peramiqel L, Baselga E, Kravel J, Palou A, Alomar A. Liquen estriado sistematizado bilateral. Actas Dermosiliogr 2004; 95(2):126 - 8.
10. Ramos C, Bravo F. Liquen estriado. Folia dermatol. Perú 2009; 20 (3): 121 - 124.



VALUGE®

Representante y Distribuidor exclusivo en Paraguay

 Distribuidora  
A.M. BUSTOS e Hijos S.R.L.